Lane Medical Library

Aus der chirurg. Abteilung des Diakonissen-Krankenhauses zu Danzig.
Oberarzt: Dr. F. F. Fischer.

Ein Fall
von
Fremdkörper-Einklemmung
im
Antrum pyloricum.

Inaugural-Dissertation
zur
Erlangung der Doctorwürde
in der
Medicin, Chirurgie und Geburtshülfe,
welche
nebst beigefügten Thesen
mit Zustimmung der Hohen Medicinischen Facultät
der Königl. Universität Greifswald
am
Freitag, den 29. September 1899
Mittags 12 Uhr
öffentlich verteidigen wird

Theodor Hansen
Marine-Ober-Assistenzarzt.

Opponenten:
Herr Dr. Richard Mierendorff.
Herr Dr. Alfred Blecher.

Greifswald.
Hans Adler, Buchdruckerei
1899.

Digitized by the Internet Archive
in 2026

https://archive.org/details/IA40154003_0037

Seinen teuren Eltern

in Liebe und Dankbarkeit

gewidmet

vom

Verfasser.

Trotz der erheblichen Verbesserungen, die das Röntgen'sche Instrumentarium, besonders seit dem vorigen Jahre, erfahren hat, trotz der dadurch erzielten wertvolleren Resultate, der kürzeren Expositionszeit und der schärferen Bilder, sehen wir uns auch heute noch oft in unseren Erwartungen getäuscht und müssen auf Resultate verzichten, deren diagnostische Verwertung gerade bei einem bestimmten Fall uns von entscheidender Bedeutung und daher unentbehrlich erschien. Jeder Arzt, der sich daran gewöhnt hat, das Röntgenphotogramm als diagnostisches Hülfsmittel heranzuziehen, wird solche Enttäuschungen erlebt haben. Ich will nur erinnern an die vielen vergeblichen Untersuchungen auf das Vorhandensein von Nieren- und Blasensteinen, die zur Feststellung der Thatsache geführt haben, dass man gerade die am häufigsten vorkommenden Konkremente, die Phosphatsteine, von wenigen glücklichen Ausnahmen abgesehen, auf dem Röntgenphotogramm nicht zur Darstellung bringen kann. Dies hat seinen Grund einmal in der relativ erheblichen Durchlässigkeit dieser Körper, dann aber darin, dass zu ihrer Darstellung auf der

Platte die Röntgenstrahlen die Bauchgegend passieren müssen, und diese ist es gerade, welche von allen Körperteilen der Durchstrahlung am meisten Widerstand entgegensetzt.

Dies erfahren wir auch häufig beim Aufsuchen von Fremdkörpern, welche in den Wandungen der Bauchhöhle, frei in derselben oder im Verdauungstraktus vermutet werden. Zahlreich sind die Fälle, in denen mit oder ohne Absicht verschluckte oder auf andere Weise in den Magen oder Darm geratene Fremdkörper mit grosser Deutlichkeit auf der photographischen Platte gesehen bezw. durch wiederholte Aufnahmen bei ihrer Wanderung durch den Darm verfolgt werden konnten. In fast allen derartigen Fällen handelte es sich um metallische Fremdkörper, Nadeln, Messer, Geldstücke, Murphyknöpfe und ähnliche, deren mangelhafte Durchlässigkeit für Röntgenstrahlen einen deutlichen Schatten auf der Platte gewährleistet.

Während in der Speiseröhre wegen der bedeutend höheren Durchdringbarkeit der Brusthöhle eine Reihe von nicht metallischen Fremdkörpern, Knochenstücke, künstliche Gebisse und ähnliche, ohne Mühe — zum Teil schon durch die Schirmuntersuchung — festgestellt werden konnten, sind die Angaben über innerhalb der Bauchhöhle, d. h. im Magen und Darm, festgestellte und lokalisirte, nicht metallische Fremdkörper sehr spärlich. So berichtet Lambertz über einen Knaben, der einen Marmel-

stein verschlukt hatte, dessen Wanderung durch den Darm sich mit Hülfe der Röntgenphotographie verfolgen liess.

In mancher Beziehung interessant scheint mir der Fall zu sein, den ich im Folgenden schildern werde; erstlich, weil es sich um einen nicht metallischen Fremdkörper handelte, der verschluckt worden war und innerhalb der Bauchhöhle durch Röntgen-Photogramme lokalisiert wurde, dann aber auch, weil dieser in seinem Verlauf gewiss eigenartige Fall aufs Neue zeigt, wie das Röntgen'sche Verfahren als ein mindestens gleichwertiges diagnostisches Hülfsmittel unsere Untersuchungsmethode zu ergänzen und schliesslich für unsere therapeutischen Maassnahmen von entscheidender Bedeutung zu werden imstande ist.

Das Dienstmädchen Hedwig K. aus Danzig, 20 Jahre alt, erwachte am 24. Januar 1899 gegen $11^1/_2$ Uhr abends aus dem Halbschlaf mit einem plötzlichen Schmerz im Schlunde. Sie fühlte sofort, dass ihr künstliches Gebiss, bestehend aus einer Platte mit 4 Zähnen, welches sie vor dem Schlafengehen nicht abgelegt hatte, im Munde fehlte. Sie schloss daraus, dass sie es verschluckt haben müsse, und suchte, nachdem der anfangs heftige Schmerz im Schlunde inzwischen nachgelassen hatte, in grosser Erregung einen Arzt auf. Derselbe beruhigte das Mädchen und folgerte aus dem nunmehr fast gänzlichen Fehlen thatsächlicher Bescherden, dass das Gebiss mindestens bis

gegen die Cardia hinabgeglitten sein müsse. Er liess die Patientin daher versuchsweise etwas erweichtes Brot schlucken, was ohne Störung ausgeführt wurde.

Da das Gebiss etwa Thalergrösse und keine besonders scharfen Ecken haben sollte, so nahm der Arzt an, dass es ungehindert in den Magen gewandert sei, und beabsichtigte, da der Magen nach Angaben der Patientin vollkommen leer sein musste, den Fremdkörper durch reichliche breiige Speisen möglichst einzuhüllen, um so einerseits die Wand des Verdauungstraktus gegen Verletzungen durch den Fremdkörper möglichst zu schützen, andererseits seiner Weiterbeförderung in den Darm Vorschub zu leisten. Auch für den Fall, dass der Fremdkörper im Oesophagus, etwa dicht über der Cardia, stecken geblieben war, ohne den Speisen völlig den Weg zu verlegen, wie dies physiologisch möglich ist, konnte von reichlich eingeführten breiigen Massen eine für die Speiseröhrenwand schonende Beförderung des Gebisses aus dem gefährdeten Oesophagus in den immerhin weniger gefährdeten Magen mit Recht erwartet werden. Dieser Plan scheiterte jedoch an dem aufgeregten, ängstlichen Zustande der Patientin, welche nicht dazu zu bringen war, mehr als ein kaum handtellergrosses Stück Brot zu sich zu nehmen. Der Arzt verordnete daher Bettruhe mit möglichst ruhiger Rückenlage und für den nächsten Morgen erweichtes

Brot, Kartoffelbrei oder ähnliches. Gleichzeitig riet er das Aufsuchen eines Krankenhauses entschieden an.

Am 25. Januar morgens 9 Uhr erschien die Patientin im Krankenhause und erklärte, sie habe keine Schmerzen, habe auch während der Nacht keinerlei Beschwerden gehabt, jedoch vor Aufregung wenig schlafen können. Auch habe sie morgens, entgegen der ärztlichen Verordnung, fast nichts zu sich nehmen können, da sie Widerwillen gegen jegliche Speisen habe und Brechreiz bekomme; erbrochen habe sie jedoch nicht. Ausser einem dauernden Gefühl von Unbehagen bestehen keine Beschwerden.

Befund: Ueber mittelgrosses, anämisch aussehendes, schlank gebautes Mädchen mit wenig entwickeltem Fettpolster. Die Patientin macht einen ängstlichen Eindruck und scheint wegen des Vorfalls sehr in Sorge zu sein. Bei der Palpierung zeigt sich der ganze Unterleib etwas empfindlich, ohne dass irgendwo eine schmerzhafte Stelle oder sonst Zeichen für das Vorhandensein des Fremdkörpers gefunden werden können.

Da Patientin keinerlei Schmerzen hatte, und ca. 10 Stunden seit dem Verschlucken des Gebisses vergangen waren, konnte von der Möglichkeit, dass sich dasselbe noch in der Speiseröhre befinde, abgesehen werden. Vielleicht hatte es auch den Magen bereits verlassen. Dem dringenden Rat, sich sofort zur weiteren Beobachtung und genaueren Unter-

suchung mittels Sonde und Röntgen-Photographie aufnehmen zu lassen, folgte Patientin nicht, sondern erklärte, aus häuslichen Gründen erst nach einigen Stunden zurückkehren zu können. Nachdem mit der Sonde im Oesophagus nichts Verdächtiges festgestellt, und Patientin durchleuchtet worden war, ohne dass sich im Brusthöhlenteil des Oesophagus irgend etwas gefunden hätte — bei der Bauchhöhle durfte bei blosser Schirmuntersuchung ein Resultat überhaupt nicht erwartet werden —, verliess sie das Haus.

Erst gegen 5 Uhr nachmittags erschien sie wieder und klagt über zunehmendes Unbehagen und dauerndes Gefühl der Uebelkeit. Nahrungsaufnahme hatte nicht stattgefunden. Ueber etwaige Stuhlentleerung befragt, erklärte Patientin, das Gefühl zu haben, als sässe ein Gegenstand im Rectum. Die Richtigkeit der ärztlichen Annahme, dass dies Gefühl auf Einbildung beruhe, wurde durch Digitaluntersuchung bestätigt. Die Untersuchung mit einer durch Metall- oder Elfenbeinknopf armirten Magensonde erschien nicht ganz unbedenklich. Dieselbe hätte bei dem Zustande des Mädchens zweifellos den bestehenden Brechreiz erhöht und vielleicht zu starken Würgebewegungen geführt. Befand sich das Gebiss in dem fast leeren Magen, so konnte es bei starken Brechbewegungen sehr leicht zu Verletzungen der Magenschleimhaut führen; befand es sich bereits in dem Dünndarm oder auf dem Wege

dorthin, so konnte es, abgesehen von den möglichen Verletzungen der Wand des im oberen Teil ebenfalls ziemlich leeren Dünndarms, in seiner Fortbewegung aufgehalten und so der Abgang per vias naturales verzögert werden.

Die Sondenuntersuchung wurde daher aufgeschoben und zunächst die jedenfalls unbedingt schonendste Untersuchungsmethode, die der Röntgen-Photographie, vorgenommen. Sie wurde in folgender Weise ausgeführt: Patientin liegt in Rückenlage auf Perutz-Platte 40:50, der Spiegel steht über der Mitte zwischen Processus xiphoideus und Nabel, Abstand desselben von der Platte 55 cm, mittelweiche Röhre (Gundelach), Spiegel schwach glühend, Induktorium (Hirschmann) für 45 cm Funkenlänge, Primärspannung ca. 20 Volt, Unterbrechungen ca. 900 in der Minute. Expositionszeit 12 Minuten, langsame Entwicklung mit Glycin, erst nach 25 Minuten beendet. Auf der Platte zeigt sich rechts neben der Bandscheibe zwischen I. und II. Lendenwirbel ein etwas über thalergrosser Schatten von unregelmässiger Gestalt und ungleichmässiger Tiefe. Er ist am lateralen Rande am intensivsten. Es durfte mit grosser Wahrscheinlichkeit angenommen werden, dass der Schatten von dem Gebiss stammte, und zwar musste dasselbe entweder in Antrum pyloricum, im Pylorus selbst oder im Duodenum (Pars horizontalis superior oder descendens) liegen. Die Pars horizontalis inferior

konnte ausser Acht gelassen werden, da dieselbe normaler Weise unmittelbar rechts neben dem dritten Lendenwirbel zu liegen pflegt. Ebenso konnte das Colon transversum ausgeschlossen werden, einmal, weil eine so hohe Lage desselben eine grosse Seltenheit sein dürfte, und dann, weil nicht angenommen werden konnte, dass der Fremdkörper, ohne reichlichen Speisebrei als Vehikel benutzen zu können, und ohne dass ihm durch Stuhlentleerung Raum geschaffen worden wäre, in kaum 18 Stunden bereits einen so weiten Weg zurückgelegt haben sollte.

Es wurde der Schluss gezogen, dass das Gebiss den Magen bereits verlassen hatte oder doch jedenfalls im Begriff war, seinen Weg durch den Dündarm anzutreten. Die Patientin wurde in das Krankenhaus aufgenommen und Bettruhe in Rückenlage verordnet. Auch jetzt scheiterte der Versuch, die Patientin zur Aufnahme breiiger Speisen zu veranlassen, an dem Widerwillen gegen jede Art von Nahrungsmitteln.

Schon an demselben Abend, bald nach der Beendigung der Röntgenstrahlen-Untersuchung, begann die Patientin über Druckgefühl im unteren Teil der Herzgrube zu klagen. Bei der Palpation war zwar wie bisher der ganze Unterleib empfindlich, doch liess sich in der unteren Partie der Herzgrube nahe dem Rande des rechten Rippenbogens eine Stelle finden, die schon bei geringem Druck

etwas schmerzhaft war. Da in dieser Gegend der Pylorus zu suchen ist, und die schmerzhafte Stelle, auf die hintere Körperoberfläche projiziert, genau mit dem Orte des Schattens auf der photographischen Platte übereinstimmte, so wurde die Diagnose: „Einklemmung des Gebisses in Antrum pyloricum unmittelbar am Sphincter pylori“ gestellt. Dass der Fremdkörper die engste Stelle, den Pylorus, ungehindert passiert habe und nun in dem oberen horizontalen oder im vertikalen Teil des Duodenums stecken geblieben sei, war nicht anzunehmen, zumal, da Pat. mit Bestimmtheit angab, dass das Gebiss weder Metallklammern noch sonst irgend welche scharfe Ecken habe, also eine zufällige Einspiessung in die Darmwand beim Vorübergleiten nicht wohl angenommen werden konnte. Vielmehr hatte das Gebiss lediglich durch sein Volumen an der Pylorus-Enge einen Widerstand gefunden und wurde vor derselben festgehalten.

Der weitere Verlauf sprach dafür, dass der Fremdkörper an seinem Platze blieb und dort mehr und mehr reizend wirkte. Die Schmerzen, stets an derselben Stelle empfunden, und zugleich die Druckempfindlichkeit der Pylorus-Gegend nahmen langsam zu, ebenso das Gefühl der Uebelkeit. Spät abends kam es zum Erbrechen geringer schleimiger Massen. Während der Nacht wiederholte sich das Erbrechen 5—6 Mal. Dabei nahmen die Schmerzen unter der Herzgrube dauernd zu, besonders

waren gegen Morgen die krampfartigen Würgebewegungen sehr schmerzhaft. Zu Tage gefördert wurde nur etwas gallig gefärbter Schleim. Erst am 26. 1. gegen 6 Uhr morgens fanden sich in dem erbrochenen Schleim wenige Streifen hellroten Blutes. Seitdem trat kein Erbrechen mehr auf, das Gefühl der Übelkeit liess langsam nach und Pat. fühlt sich, da auch die Schmerzen in der Herzgrube mehr und mehr abnahmen, weniger unbehaglich.

Der Befund am 26. 1. 10 Uhr vormittags ergab relatives Wohlbefinden. Abdomen ohne irgend welche Reizerscheinungen ausser gegen früher verringerter Druckempfindlichkeit in der Pylorus-Gegend, keine Temperatursteigerung, normalen Puls. Das Allgemeinbefinden bessert sich im Laufe des Tages noch weiter. Pat. nahm kleine Portionen flüssiger Nahrung zu sich und zeigte 5 Uhr nachmittags nur noch sehr geringe Druckempfindlichkeit in der Pylorus-Gegend. Uebelkeitsgefühl bestand dauernd in geringem Grade. Der Verlauf seit dem vorhergehenden Tage führte zu der Annahme, dass das Gebiss, nachdem es etwa 12—14 Stunden am Pylorus eingeklemmt gewesen war, seinen Aufenthaltsort verlassen hatte. Dies wurde durch das Aufhören des Erbrechens und die Abnahme der Schmerzen gekennzeichnet.

Nun stand die Frage zur Entscheidung: Hat es nach Lockerung der Einklemmung den natürlichen Weg in den Dünndarm eingeschlagen, oder

ist es durch die Brechbewegungen in den Magen zurückgeglitten? Die beste Aufklärung hierüber konnte von einer erneuten Röntgen-Photographie erwartet werden, welche 6 Uhr abends vorgenommen wurde. Die Anordnung war im Allgemeinen dieselbe wie am Tage zuvor, nur wurde diesmal ein Abstand von 50 cm gewählt, während die Expositionszeit auf 15 Minuten verlängert wurde. Vorher wurde durch Perkussion die untere Magengrenze festgestellt und entsprechend derselben, der grossen Kurvatur folgend, ein ca. $1^1/_2$ mm dicker Kupferdraht auf dem Abdomen durch schmale Heftpflasterstreifen befestigt. Auf dem Bilde sieht man zunächst den Schatten des Drahtbogens und an der tiefsten Stelle desselben links neben dem dritten Lendenwirbel und $2^1/_2$ cm von dessen seitlichem Rande beginnend, den Gebissschatten, der das Gebiss augenscheinlich, wie auch der vorige, von der Fläche zeigt. Bei der Lage des Schattens kam als derzeitiger Aufenthaltsort des Gebisses neben dem Fundus ventriculi nur der direkt unter der grossen Kurvatur liegende Teil des Colon transversum in Betracht. Bis zum unteren Rande des dritten Lendenwirbels dürfte allerdings der leere Magen kaum herabreichen, doch zeigt die schematische Skizze, deren Maasse genau den thatsächlichen angepasst sind, dass der Schatten nur durch die Projektion auf die dem Rücken anliegende Platte eine so tiefe Lage bekommen hat. In Wahr-

heit lag das Gebiss in Höhe des unteren Randes des zweiten Lendenwirbels.

Wenn auch diese Stelle für den Fundus des leeren Magens etwas tief zu liegen scheint, so sprechen doch folgende Gründe für das Vorhandensein des Fremdkörpers im Magen: Erstlich hatte das Mädchen infolge Schnürens einen sehr kleinen Thoraxwinkel, woraus naturgemäss ein Herabtreten der direkt unter dem Zwerchfell liegenden Organe, somit auch ein Tiefstand des Fundus ventriculi resultiert. Zweitens war es immerhin wahrscheinlicher, dass das Gebiss, nachdem es im Pylorus oder unmittelbar vor ihm, im Antrum pyloricum, während mindestens 12 Stunden fest eingeklemmt, der Peristaltik und den Brechbewegungen widerstanden, schliesslich durch die stärker werdenden Bewegungen, bei welchen sich jedenfalls der Pylorus reflektorisch immer fester schloss, in den Magen zurückbefördert worden war. Ferner war nicht anzunehmen, dass das Gebiss seit 6 Uhr morgens — um diese Zeit ungefähr musste es wieder mobil geworden sein — den verhältnismässig langen Weg vom Pylorus bis in den linken Teil des Colon transversum zurückgelegt haben sollte, ohne dass ausser geringen Portionen Suppe Nahrungsmittel eingeführt oder Stühle entleert worden wären. Schliesslich blieb es noch fraglich, ob das Durchpassieren des Gebisses durch den gesammten Dünndarm, die Ileocöcalklappe und das

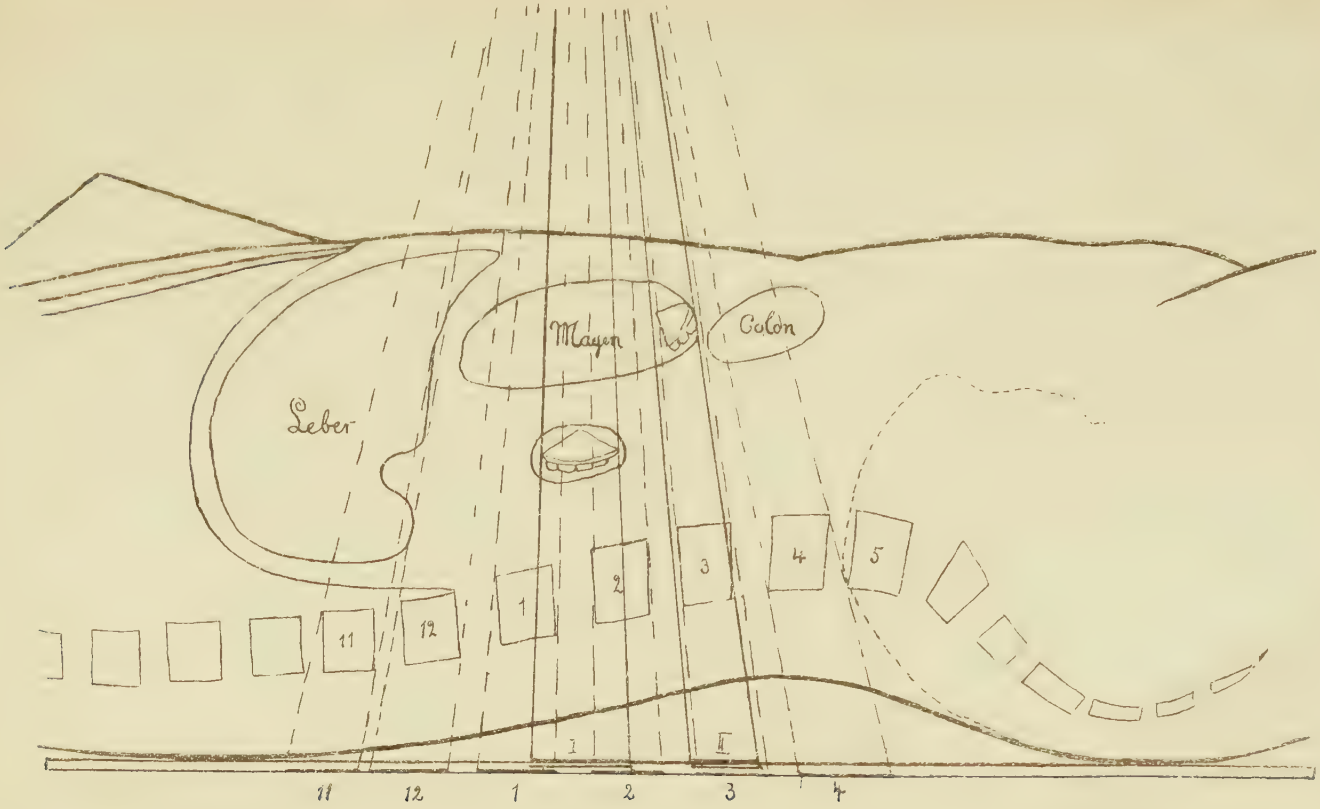
Leber
Magen
Colon
1
2
3
4
5
11
12
I
II
11
12
1
2
3
4

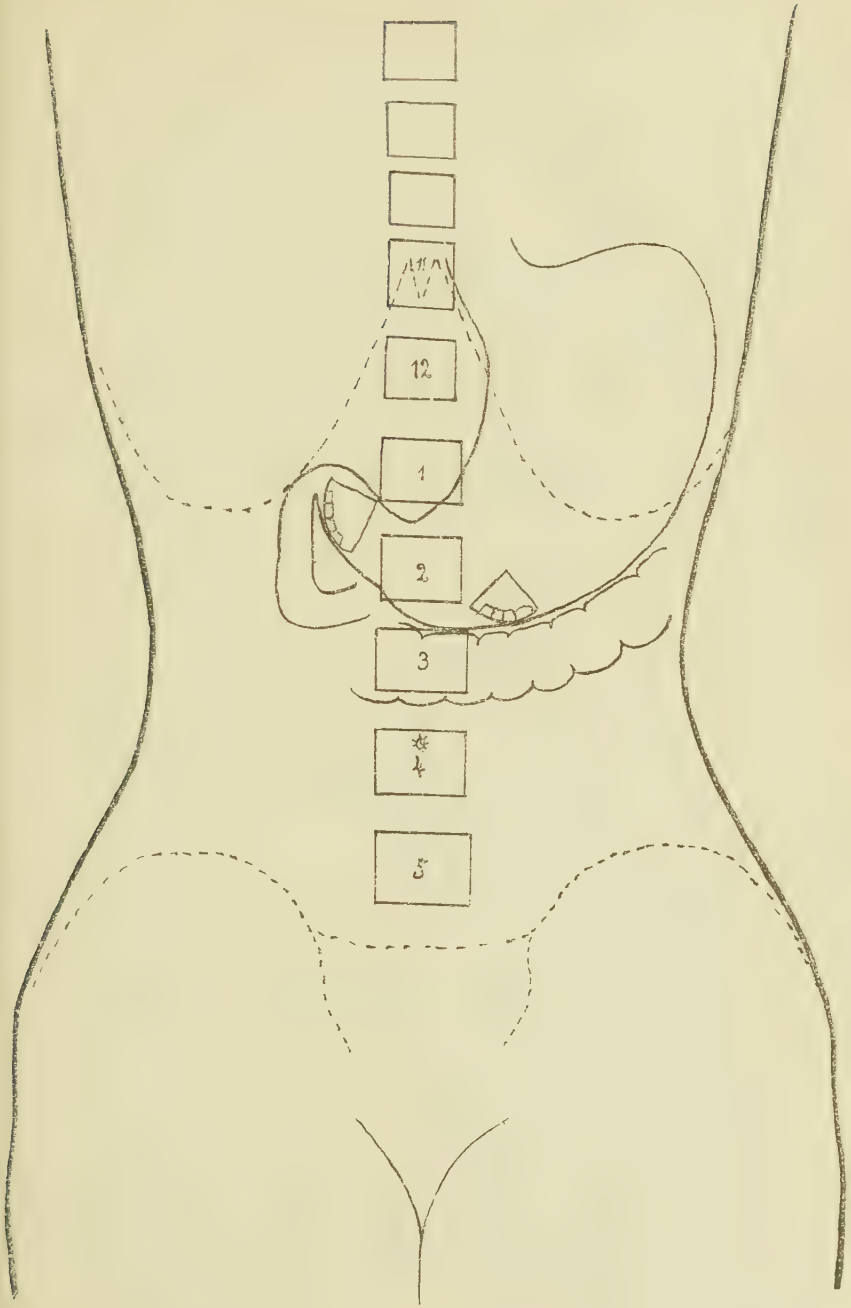

Fig. 2.

Colon wirklich ohne eine Spur subjektiver Beschwerden hatte vor sich gehen können.

Als somit die Diagnose, das Gebiss befinde sich noch im Magen, hinreichend gestützt erschien, wurde die Vornahme der Gastrotomie zur Entfernung desselben ins Auge gefasst. Die Indikation für dieselbe wurde in folgender Weise gestellt: Das Gebiss befindet sich noch im Magen. Nach dem bisherigen Verlauf ist ein Durchtreten desselbsn durch den Pylorus und somit ein Abgang per vias naturales nicht mehr zu erhoffen. Vielmehr ist ein erneutes Eindringen des Fremdkörpers in das Antrum pyloricum, dessen Schleimhaut bereits lädirt ist, als gefahrdrohend zu verhüten, auch ein längeres Verweilen im leeren Magen, dessen durch Speisebrei nicht geschützte Schleimhaut sich schon in gereiztem Zustande befinden muss, auf jeden Fall zu vermeiden.

Die Gastrotomie wurde am 27. 1. 11 Uhr vormittags, nachdem sich in dem Befinden seit dem Vorabend nichts geändert hatte, in folgender Weise ausgeführt (Dr. Fischer): Aether-Chloroform-Narkose (3 : 1), 10 cm langer Schnitt in der Mittellinie, 5 cm unter dem Processus xiphoideus beginnend, bis auf das Peritoneum. Nach exakter Blutstillung und Eröffnung der Bauchhöhle wurde der Magen mit 2 Fingern vorgezogen und nach dem Gebiss abgetastet. Anfangs wurde es nicht gefühlt, sodass man schon versucht war, an seinem Vorhandensein im Magen zu zweifeln. Erst beim Eingehen in die

Bauchhöhle mit 4 Fingern bis zur Mittelhand wurde es im Kardiateil, wohin es, der Schwere folgend, beim Vorziehen des Magens geglitten war, gefühlt, in den vorgezogenen Magenteil gebracht und hier fixiert. An möglichst gefässfreier Stelle, an der Vorderseite des Magens, etwa 10 cm vom Pylorus entfernt, wurde dann mit $3^1/_2$ cm langem Vertikalschnitt bis auf das Gebiss eingegangen, worauf letzteres herausschlüpfte. Die Magenwunde wurde sofort durch Czerny'sche Naht geschlossen, das Bauchfell mit Katgut und die Bauchdecken mit Silkworm vernäht. Erster Verbandswechsel nach 5 Tagen, reaktionslose Heilung, Nähte entfernt. Am 15. 2. stand Patientin auf und wurde am 3. März frei von jeglichen Beschwerden geheilt entlassen.

Das Gebiss stellte in der Form ungefähr einen Kreisausschnitt dar, dessen Kreisbogen ca. 4 cm und dessen Radius 3 cm betrug; die grösste Dicke mass etwa 1 cm; es hatte drei mehr oder weniger scharfe Ecken und war mit 4 Zähnen versehen.

Auf den ersten Blick konnte es überraschen, dass ein Fremdkörper von so geringem Volumen auf seinem Wege durch den Verdauungstraktus einen so energischen Widerstand gefunden hatte. Finden sich doch in der Litteratur zahlreiche Fälle, in denen Fremdkörper von sehr viel bedeutenderer Grösse, ohne wesentliche Beschwerden gemacht zu haben, den Körper auf natürlichem Wege wieder verliessen. Erwähnt sei nur der von Anandale

behandelte Fall, wo ein dreijähriges Kind kurz nach einer reichlichen Mahlzeit eine Busennadel verschluckt hatte, die sich nach 20 Stunden im Stuhl vorfand. Ein 11,5 cm langer Schlüssel und ein 12 cm langer Nagel gingen, wie Schröder van der Kolk berichtet, nach 3 Tagen per anum ab.

In anderen Fällen, bei welchen es sich meistens um Fremdkörper von ansehnlicher Grösse handelte, waren die Beschwerden heftiger, und der Gegenstand wurde erst nach mehr oder weniger langer Zeit mit dem Stuhle entleert. So erzählt Demme von einem $5^1/_2$jährigen Mädchen, das einen 10 cm langen silbernen Höllensteinträger verschluckt hatte, der erst nach 33 Tagen, nachdem das Kind sehr elend geworden war, im Stuhl vorgefunden wurde. In diesem Falle wurden wahrscheinlich die Beschwerden durch das an dem Träger befindliche Stückchen Höllenstein verschlimmert. Fergusson berichtet über einen verschluckten 10—11 cm langen goldenen Bleistifthalter, der erst nach 22 Tagen mit dem Stuhlgang entleert wurde. Ähnliche Fälle finden sich in grosser Zahl in der Litteratur. Dabei fällt es auf, dass es sich fast immer um Gegenstände handelte, deren Gestalt eine mehr längliche war, bei gleichzeitiger glatter Oberfläche, sodass die Ringmuskulatur des Darms meist keine Handhabe fand, um den durchpassierenden Fremdkörper festzuhalten. Dass hierbei die Länge eine ganz enorme sein kann, beweist der fast unglaubliche, von

Camille Mignon berichtete Fall, betreffend eine 9 Zoll (!) lange Degenklinge, die ohne besondere Zufälle abging. Hierher gehört auch der von Rothmund behandelte Fall, bei dem ein 8½ Zoll (!) langes, cylindrisches Eisenstück in einem Zeitraum von 19 Tagen bis ins Rectum gelangte, von wo es operativ entfernt wurde. Schon Pollock (Lancet 1869) weist darauf hin, dass für die Fähigkeit eines Körpers, den Verdauungskanal zu passieren, nicht seine Grösse massgebend ist, sondern seine Gestalt.

Was die Stellen anlangt, welche am schwersten passierbar sind, so hat bereits Vincenzo 1869 durch Versuche an Tieren, denen er eine grössere Menge Nadeln in den Magen brachte, festgestellt, dass sich einige Lieblingsplätze für das Haften von Fremdkörpern im Darm finden. Nachdem der bei Weitem grösste Teil der Nadeln mit den Faeces entleert war, fand er bei der Sektion einige Nadeln dicht oberhalb des Pylorus, andere an der Ileocoecal-Klappe, andere dicht oberhalb des Anus.

Demme schliesst aus der Fremdkörperstatistik, dass neben dem Fundus ventriculi das Coecum eine Lieblingsstelle zum Verweilen, d. h. Steckenbleiben von Fremdkörpern bildet. Insbesondere betont er die Häufigkeit des Durchtritts von Fremdkörpern durch die Bauchdecken vom Coecum aus.

Eine praktische Illustration zu Vincenzos Resultaten bildet ein sehr interessanter von Oettinger

behandelter Fall. Ein junges Mädchen hatte in der Dämmerung mit einem Glase Wasser mehrere Nähnadeln verschluckt. Nachdem anfangs Verdauungsstörungen, Typhlitis und Peritonitis aufgetreten waren, wurden nach $1^1/_2$ Jahren aus der rechten Leistengegend 2 unter der Haut fühlbare Nadeln durch Incision entfernt. Nach weiteren $^3/_4$ Jahren entwickelte sich eine Angina, und nach ca. 14 Tagen eine Gastritis mit unstellbarem Erbrechen, worauf nach 3 Tagen der Tod eintrat. Bei der Sektion fand man hinter dem Ösophagus auf dem 4. Halswirbel eine Nähnadel, in der Portio pylorica 3 Nähnadeln, teils zwischen die Häute eingesenkt, teils dieselben perforierend, und je eine Nadel im Processus vermiformis und der Flexura sigmoidea.

Eine von Leonhard behandelte Frau verschluckte mit dem Essen eine Nadel. Sie kränkelte infolgedessen, kam mehr und mehr herunter und starb nach kaum einem Jahre. Die Sektion ergab, dass die Nadel sich im Antrum pyloricum in die Magenwandung eingespiesst hatte und, mit einem kalkartigen Konkrement überzogen, den Pylorus verengte.

Diesen Fällen von eingespiessten Nadeln gegenüber finden sich in der Litteratur über andere eingeklemmte Fremdkörper nur sehr spärliche Angaben. So berichtet Pollock, dass nach dem Verschlucken eines künstlichen Gebisses sich anfangs Schmerzen in der Pylorusgegend einstellten, die dann abnahmen,

worauf der Fremdkörper nach 97tägigem Aufenthalt im Magen erbrochen wurde. Es darf also wohl angenommen werden, dass der Fremdkörper, ähnlich wie in unserem Falle, eine Zeit lang in der Pars pylorica festgehalten worden ist.

Es ist ohne Weiteres klar, dass eine Nadel, die sich, öfters ihre Lage ändernd, durch den Verdauungstraktus fortbewegt, hier und da — am häufigsten an relativ engen Stellen — die Darmwand anspiesst und festgehalten wird: der Grund hierfür liegt lediglich in dem Vorhandensein der Spitze.

Anders verhält sich die Sache bei Fremdkörpern von unregelmässiger Gestalt mit mehr oder weniger stumpfen Ecken. Offenbar wird ein Fremdkörper um so weniger auf seinem Wege durch den Verdauungskanal aufgehalten, je mehr es ihm seine Gestalt möglich macht, der Darmwand glatte Flächen und keine Kanten und eckige Vorsprünge zuzuwenden. Daher wird, wie auch die obigen Fälle zeigen, ein glatter, selbst beträchtlich langer Gegenstand, nachdem einmal eins seiner Enden in die relativ schwer passierbare Stelle, etwa den Pylorus, eingedrungen ist, bei seinem weiteren Durchtreten kaum noch Widerstand finden, selbst wenn seine Dickendimension zunimmt. Dem gegenüber werden Fremdkörper von der in unserem Fall vorliegenden kreisausschnittartigen Dreieckform der Darmwand stets mindestens eine ihrer Ecken zuwenden und

so durch eine geringe Verengerung leicht aufgehalten werden.

In unserem Fall kommen ausserdem noch Momente in Betracht, welche das Eindringen des Gebisses in den Pylorus erschwerten und die Einklemmung desselben im Antrum pylori cum bedingten. Diese Momente sind durch die physiologischen Verhältnisse bedingt.

Poensgen gebührt das Verdienst, als erster das ungeheure litterarische Material über die motorischen Verrichtungen des menschlichen Magens zusammengetragen und gesichtet zu haben. Nachdem er Ebsteins Ausspruch: „Ueber das Verhalten des Pylorus bei leerem Magen sind mir keine Angaben bekannt“ zitiert hat, zieht er aus den thatsächlich sehr spärlichen Nachrichten den Schluss, dass der leere Magen sich infolge seiner Elastizität bis auf einen gewissen Grad kontrahiert, und dass gleichzeitig auch der Pförtner mässig verengt ist. Wenn man bedenkt, dass in unserem Falle das Gebiss in den fast völlig leeren Magen gelangte, und dass auch späterhin nur minimale Mengen Nahrung aufgenommen wurden, so lagen die Verhältnisse für die Weiterbeförderung des Fremdkörpers möglichst ungünstig, da Magen und Pylorus in ihrem Tonus blieben, und seit dem Eindringen des Fremdkörpers in den Magen überhaupt eine Erweiterung des Pylorus nicht mehr eintrat.

Am meisten interessiert uns jedoch bei unserem

Fall die Dauer der Einklemmung des Gebisses in dem Antrum pyloricum, welche 18 Stunden nach dem Verschlucken des Fremdkörpers zuerst diagnostiziert wurde und dann höchstwahrscheinlich während ungefähr 12—14 Stunden bestand.

Schon Retzius, der 1857 die Existenz des Antrum pyloricum nachwies, betont, dasselbe sei kein Continuum von gleichmässigem Kaliber, sondern ein- bis mehrmals im Verlaufe eingeschnürt. Schmidt fand später (1886), dass es ein Raum sei, der von 2 Sphinkterringen begrenzt werde. Beide Umstände müssen naturgemäss dazu beitragen, den einmal in das in mässigem Kontraktionszustande befindliche Antrum hineingeratenen Fremdkörper dort zunächst festzuhalten.

Ueber die durch den im Antrum liegenden Fremdkörper nunmehr ausgelösten physiologischen Vorgänge geben die Untersuchungen von Pfungens und Ullmanns Aufschluss.

Angeregt durch Beaumonts Untersuchungen an dem bekannten kanadischen Jäger und Schmidts Experimente an einer gastrotomirten Kranken, brachten sie einem Fistelkranken eine Kautschukblase, die durch einen Schlauch mit einem Sphygmomanometer verbunden war, in den Magen und schoben sie langsam gegen den Pylorus vor. Als die Blase sich ca. 2 cm nach rechts von der Mittellinie befand, nahmen plötzlich die bis dahin schwachen Magenkontraktionen enorm zu, das Manometer stieg

bis auf etwa die 3 fache Höhe und fiel alsbald wieder um einen Bruchteil der erreichten Höhe, um bei weiterem Vorschieben gegen den Pylorus hin noch 2 bis 3 Male vorrübergehend zu steigen. Bei diesen Versuchen gelang es nur ausnahmsweise, die Kautschukblase oder einen mit einem Schwamm armierten Schlundstösser bis an den Pylorus vorzuschieben; fast jedesmal vielmehr wurde der Körper von hier durch eine kräftige Kontraktion zurückgedrängt.

Aus den längere Zeit fortgesetzten Experimenten wurden folgende Schlüsse gezogen:

1. Das Antrum pyloricum hat eine konische Form,
2. es enthält Einschnürungen infolge wechselnder Stärke der Ringmuskulatur,
3. es ist durch einen Sphincter Antri pylorici von dem übrigen Magen getrennt,
4. es besteht an diesem Sphincter eine tonische präantrale Kontraktion, welche das Antrum von dem Magenkörper scheidet,
5. es tritt beim Andringen eines Fremdkörpers gegen den Pylorus eine kräftige gegen den Magen gerichtete Kontraktion des dem Pylorus anliegenden Teils des Antrum ein.

Nach diesen Versuchen erscheint es leicht begreiflich, dass ein Fremdkörper, besonders wenn er durch seine eckige Gestalt, wie die des verschluckten Gebisses, günstige Handhaben bietet, längere Zeit im Antrum stecken bleiben kann.

Gleichzeitig ist klar, dass, wenn der Fremdkörper durch sein längeres Verweilen mehr und mehr Reiz ausübt und Reflexkontraktionen auslöst, er zum Gefühl der Übelkeit und zum Erbrechen führen kann. Fernerhin erscheint es selbstverständlich, dass, wenn sich bei den Brechbewegungen, wie dies erwiesen ist, (Openchowski), der Pylorus nebst der Pars pylorica kräftig kontrahiert, der dort eingeklemmte Fremdkörper zunächst keine Möglichkeit hat, durch den Sphincter antri pylorici in den Magen zurückzugleiten. Vielmehr wird er solange an seinem Platze festgehalten werden, bis er durch allmähliche Erschlaffung der Muskeln, vielleicht gleichzeitig durch Arrosionen der Schleimhaut gelockert wird und Platz gewinnt. Erst dann wird er in den Magen zurückbefördert werden.

Es dürfte am Platze sein, zum Schlusse noch einige Worte über die therapeutischen Massnahmen bei im Verdauungstraktus vorhandenen oder dort vermuteten Fremdkörpern zu sagen.

Liegt der Aufenthalt des Fremdkörpers in der Speiseröhre noch im Bereich der Möglichkeit, so ist vorsichtiges Einführen der Schlundsonde am Platze, einmal um die Stelle seines Sitzes genau zu ermitteln, für etwa anzuschliessende Extraktionsversuche, dann aber auch, um den Fremdkörper in den Magen weiterzufördern. Letzteres ist dann unbedingt indiziert, wenn es sich um Speisebrocken handelt, deren Erweichung oder Auflösung im Magen

vor sich gehen kann. Auf jeden Fall ist bei diesen Manipulationen, namentlich wenn der Fremdkörper ein spitziger Gegenstand ist, wegen der benachbarten grossen Gefässe äusserste Vorsicht nötig.

Ist ein Fremdkörper in den Magen gelangt, oder wird dort ein solcher vermutet, so ist für's Erste eine direkte Gefahr nicht vorhanden. Eine solche tritt erst ein, wenn sich Reizerscheinungen irgend welcher Art einstellen, was insbesondere dann der Fall sein wird, wenn der Fremdkörper durch scharfe Spitzen die Magenwand lädirt, oder, wie im oben geschilderten Fall, infolge seines Volumes und seiner Gestalt sein Durchtreten durch den Pylorus unmöglich ist. Durch die in beiden Fällen häufig ausgelösten Brechbewegungen wird wiederum die Gefahr verschlimmert.

Unter allen Umständen muss möglichst frühzeitig, ehe irgend welche Reizerscheinungen sich bemerkbar machen, therapeutisch eingeschritten werden, und zwar hat sich als das erfolgreichste und zugleich ungefährlichste Verfahren das Einhüllen des Fremdkörpers durch möglichst reichlich gegebene breiige, den Darm füllende Nahrungsmittel und ölige schleimige Flüssigkeiten erwiesen. Dadurch wird am besten etwaigen Verletzungen der Wandungen sowie dem Liegenbleiben des Fremdkörpers an irgend einer Stelle des Verdauungstraktus vorgebeugt. Nicht genug kann gewarnt werden vor den gefährlichen Versuchen, den Fremd-

körper durch kräftige Abführmittel möglichst rasch aus dem Körper zu entfernen. Einmal wird hierdurch der als Vehikel unentbehrliche Darminhalt schnell verringert, andererseits die Peristaltik in nachteiliger Weise vermehrt.

Wenn die Grösse des Fremdkörpers bekannt, und sein Durchtreten durch den Pylorus als unmöglich anzusehen ist, oder wenn aus beginnenden Reizerscheinungen geschlossen wird, dass dem Eintreten in den Darm sich Hindernisse in den Weg stellen, so ist man nach dem heutigen Stande der Magenchirurgie berechtigt und verpflichtet, die Entfernung des die Magenwandung gefährdenden Fremdkörpers durch Gastrotomie vorzunehmen.

Während noch Demme im Jahre 1876 betonte, dass „das operative Einschreiten erst als ultima ratio und erst beim andauernden Auftreten schwerster Erscheinungen gestattet“ sei, und Kaiser (1878) sich dahin äusserte, dass man erst, wenn durch den Fremdkörper „erhebliche Beschwerden verursacht“ werden, zum operativen Eingriff berechtigt sei, so zeigt schon die Ansicht v. Hackers aus dem Jahre 1885, dass die vervollkommnete Technik der Laparatomie auch hierin längst Wandel geschafft hat. v. Hacker stellt den wohl noch jetzt gültigen Satz auf, dass die Operation vorzunehmen ist, wenn nach der Beschaffenheit und Form des eingedrungenen Fremdkörpers der Abgang desselben auf

natürlichem Wege nicht zu erwarten, und über die Anwesenheit desselben im Magen kein Zweifel ist.“

Über diesen letzten, entscheidend wichtigen Punkt dürfen wir auch in Zukunft in den meisten Fällen von der Untersuchung mit Röntgenstrahlen genügende Aufklärung erwarten.

Zum Schluss ist es mir eine angenehme Pflicht, Herrn Oberarzt Dr. Fischer für die Überlassung des Falles und das am Entstehen der Arbeit gezeigte freundliche Interesse meinen ergebensten Dank auszusprechen.

Litteratur.

Schmidt's Jahrbücher der gesamten Medizin.

Virchow und Hirsch, Jahresbericht über die Leistungen und Fortschritte in der gesamten Medizin.

Correspondenzblatt für Schweizer Ärzte. (VII. Jahrg.)

Eckold, Über Fremdkörper im Magen und Darmkanal.

Czerny, Beiträge zur operativen Chirurgie.

Poensgen, Die motorischen Verrichtungen des menschlichen Magens.

v. Hacker, Die Magenoperationen an Prof. Billroth's Klinik.

Centralblatt für Physiologie. (Bd. I. und III).

Fortschritte auf dem Gebiete der Röntgenstrahlen.

Henle, Grundriss der Anatomie.

Toldt, Anatomischer Atlas.

Joessel, Lehrbuch der topographisch-chirurgischen Anatomie.

Lebenslauf.

Ich, Christopher Heinrich Theodor Hansen, wurde geboren am 8. September 1867 zu Lunden (Reg.-Bez. Schleswig) als Sohn des Hauptpastor Dr. phil. Hansen. Nachdem ich seit 1873 die Ortsschule in Lunden und seit 1875 diejenige in Leezen (Reg.-Bez. Schleswig) besucht hatte, bezog ich im Herbst 1880 das Gymnasium zu Rendsburg, welches ich Ostern 1889 mit dem Reifezeugnis verliess. Ich studierte darauf Medizin in Kiel, München, Freiburg und wieder in Kiel, wo ich im Herbst 1891 das Tentamen physicum bestand und am 4. Juli 1894 das medicinische Staatsexamen beendete.

Am 1. November 1894 trat ich als einjährig-freiwilliger Arzt bei der I. Matrosendivision in Kiel ein und ging im April 1895 in den aktiven Marinedienst über. Nachdem ich von 1895 bis 1897 Assistenzarzt auf dem Flaggschiff der Kreuzerdivision in Ostasien gewesen war, wurde ich im Januar 1898 zur chirurgischen Abteilung des Diakonissen-Krankenhauses zu Danzig kommandiert, wo ich bis zum 25. September 1899 als Assistenzarzt der genannten Abteilung beschäftigt war.

Thesen.

I.

Bei Verdacht auf Fremdkörper im Oesophagus oder Magen ist die Untersuchung mit der Sonde nicht in allen Fällen indiciert.

II.

Den durch einseitige Beinschäden Verkrüppelten ist das Radfahren zu empfehlen.

III.

Der Rekonvalescenz von akuten Lungenkrankheiten sind Seereisen förderlich.